Ein Fall

von

myelogenem Osteosarcom des rechten Scheitelbeins.

INAUGURAL-DISSERTATION

zur

Erlangung der medicinischen Doctorwürde

der

hohen medicinischen Fakultät

der

Kgl. Ludwig-Maximilians-Universität zu München

unter dem Präsidium

des

Herrn Geheimrath Professor Dr. von Nussbaum

vorgelegt von

Richard Barlow

appr. Arzt aus St. Petersburg.

München 1888.

K. Hof- und Universitäts-Buchdruckerei Dr. C. Wolf & Sohn.

Ein Fall

von

myelogenem Osteosarcom des rechten Scheitelbeins.

INAUGURAL-DISSERTATION

zur

Erlangung der medicinischen Doctorwürde

der

hohen medicinischen Fakultät

der

Kgl. Ludwig-Maximilians-Universität zu München

unter dem Präsidium

des

Herrn Geheimrath Professor Dr. von Nussbaum

vorgelegt von

Richard Barlow

appr. Arzt aus St. Petersburg.

München 1888.

K. Hof- und Universitäts-Buchdruckerei Dr. C. Wolf & Sohn

Digitized by the Internet Archive
in 2026

https://archive.org/details/IA41548316_0233

Der Name Osteosarkom wird trotz der von Virchow in seiner Onkologie getroffenen präcisen Unterscheidung von Sarkoma ossium von einigen Autoren noch häufig für jede am Knochen vorkommende Sarkomgeschwulst angewendet. Es ist daher wohl nicht überflüssig, zu erklären, dass ich, wie aus beiliegender Tabelle zu ersehen, den Versuch gemacht habe, nur ossificierende Formen von Sarkomen der Schädelknochen in den Kreis meiner Betrachtungen zu ziehen. Die Unterscheidung zwischen periostalen und myelogenen Tumoren dieser Art habe ich, soweit dies mir aus der zugänglichen Literatur möglich war, ebenfalls berücksichtigt. Leider ist die Zahl der von mir zusammengestellten Fälle eine sehr kleine, während doch das Osteosarkom der Knochen nicht gerade zu den selteneren Erkrankungen zu rechnen. Billroth erwähnt allerdings in einer Statistik von 2058 Geschwülsten nur 5 Fälle von Sarkomen des Kopfes. Gurlt hat dagegen unter 848 Sarkomen verschiedener Regionen 11 Osteosarkome des Schädels nachgewiesen. Es scheint also wohl, dass nur wenige Fälle der Veröffentlichung übergeben worden sind. Bei einzelnen der mir bekannt gewordenen Krankengeschichten fehlt eine mikroscopische Untersuchung; allein die makroskopische Beschreibung der Geschwulst machte in vielen Fällen die Diagnose unzweifelhaft. Es war ursprünglich meine Absicht, aus einer grösseren Anzahl zusammenzustellender Fälle seit dem Jahre 1875, eine Schlussfolgerung auf Zeitdauer, Rezidivfähigkeit und etwaige Neigung zu Meta-

stasenbildung des Osteosarkoms zu ziehen. Leider war aber die Zahl der in dieser Hinsicht auszubeutenden Krankengeschichten eine sehr geringe. Ich habe das Jahr 1876 deswegen gewählt, weil um diese Zeit die antiseptische Methode überall vervollkommnet war, und infolge dessen auch grössere Eingriffe gewagt werden konnten als in früherer Zeit, in der häufig jetzt anstandslos operierte Fälle für unoperabel galten.

Es erübrigt mir nur noch zu sagen, dass ich sowohl die Orbitaltumoren wie die in den Nasenrachenraum hineinragenden Geschwülste deswegen nicht in die angefügte Tabelle einreihen konnte, da nur in äusserst seltenen Fällen ein Nachweis des Ortes der ursprünglichen Erkrankung möglich ist, die Tumoren der Gesichtsknochen aber von anderer Seite bearbeitet werden sollen.

Nach dieser kurzen Einleitung gestatte ich mir, den mir zuerteilten Fall anzufügen, und ist die Krankengeschichte desselben wie folgt.

Pybringer Xaver, 21 Jahre alt, Kaufmann.

Patient gibt an, seit November des Jahres 1885 über dem rechten Ohre eine Geschwulst bemerkt zu haben, welche rasch wuchs und Militäruntauglichkeit des Betroffenen zur Folge hatte. Im Militärlazareth wurde durch 18 Tage hindurch ein erfolgloser Versuch gemacht, die Anschwellung mittels Jodsalbe zum Schwunde zu bringen. Schmerzen hat der Patient nie gehabt. Die Geschwulst war von Anfang an unverschieblich und sehr hart anzufühlen. Vom Januar 1886 bis März desselben Jahres machte Patient einen schweren Scharlach durch. Kinderkrankheiten (Masern, Rhachitis, Skrofulose) negiert, ebenso luetische Infektion. Vater starb an Altersschwäche; Mutter und mehrere Geschwister leben und sind gesund. In letzter Zeit hat die Geschwulst so stark zugenommen, dass der Patient hiesige Hilfe aufsuchte.

Status praesens vom 6. April 1886.

Aeusserst kräftig gebauter Mann. Ueber dem rechten Ohre sitzt ein etwa apfelgrosser Tumor von nierenförmiger

Gestalt; die Haut über demselben ist vollkommen normal, weder verdünnt noch verfärbt. Bei der Betastung lässt sich dieselbe vollständig von der Geschwulst abheben. Die Oberfläche der Geschwulst selbst ist vollkommen glatt, fühlt sich am oberen Rande knochenhart, am unteren etwas weicher an und lässt auf Druck mehrere schmerzhafte Punkte erkennen. Mit dem Knochen hängt dieselbe vollständig zusammen. Das rechte Ohr ist frei; Gehörstörungen sind nicht nachzuweisen, Augenbefund zeigt keine Veränderungen. Am rechten Unterkieferrande eine etwa bohnengrosse, harte, verschiebliche, auf Druck nicht schmerzhafte, circumscripte Anschwellung, offenbar von einer intumescierten Lymphdrüse herrührend. Auf den Lungen keine Veränderungen; Herzbefund normal.

Harpunierung zu diagnostischen Zwecken wird verweigert, Operation desgleichen.

Schon am 20. Juli 1886 stellte sich Patient wiederum in der Poliklinik vor. Der Tumor hat inzwischen erheblich an Grösse zugenommen; cerebrale Erscheinungen (Schwindel, Kopfweh, Erbrechen, Stauungspapille) fehlen jedoch. Gehörorgan intakt; keine Schmerzen.

Der Status praesens ergibt, dass die Geschwulst bis zur Faustgrösse angewachsen ist; mit ihrem oberen convexen Rande reicht sie bis auf drei Finger Breite gegen die Sagittalnaht, mit dem unteren concaven bis auf den Rand der Ohrmuschel. Nach vorn überragt sie das Ohr um zwei Finger Breite. Das Ohr selbst ist durch die Geschwulst etwas abgehoben und nach vorne und unten verdrängt; processus mastoideus frei.

Die Oberfläche der Geschwulst ist glatt; die Haut über derselben nicht verfärbt, nicht verdünnt, lässt sich leicht abheben. Consistenz des Tumor besonders in der Peripherie knochenhart, nur im Centrum und von hier gegen den concaven Rand zu finden sich weichere Stellen, so dass man den Eindruck erhält, als bestehe die nierenförmige Geschwulst aus zwei gleich grossen, durch Bindegewebe verbundenen, harten Teilen. Druckempfindlichkeit

und Verschieblichkeit fehlen. Der vordere Rand des Tumor ist von einem Teil des musculus temporalis überlagert, wie aus Kaubewegungen ersichtlich; das Pulsieren der art. temporalis deutlich fühl- und sichtbar. Durchmesser der Geschwulst von vorn nach hinten 17 cm; von oben nach unten 14 cm; Lymphdrüsen frei. Eine auf der Höhe der Geschwulst eingestossene Nadel dringt nur etwa 4 cm tief ein; leichte Blutung aus der Stichwunde.

Operation am 20. Juli, vormittags 9 Uhr von Herrn Prof. Angerer vorgenommen. Rasieren der rechten Kopfhälfte. Narkose.

Auf der Höhe der Geschwulst wird in ihrem grössten Durchmesser von vorn nach hinten ein Schnitt geführt, welcher Haut und galea durchtrennt und den von einer derben Kapsel, dem verdickten Periost, umhüllten Tumor freilegt. Da die Exstirpation aber auf Schwierigkeiten stösst, wird noch ein zweiter, auf dem ersten senkrechter Schnitt angelegt, und werden die dadurch entstandenen vier Lappen seitlich zurückgeschlagen. Sodann wird an der Peripherie des Tumor teils auf der Hohlsonde teils zwischen Wiener Unterbindungspincette allseitig die Kapsel incidiert. In diesen circulären Schnitt wird der Meissel eingesetzt, und erst der vordere, dann der hintere Teil der Geschwulst vom Knochen losgesprengt. Gründliche Excochleation der porösen von weichem Gewebe durchsetzten Basis der Geschwulst bis allenthalben solider Knochen zum Vorschein kommt. Blutung mässig. Irrigation mit Sublimat 1 : 1000,0 Vereinigung der Hautlappen durch Situationsnähte. Drainage im hinteren, unteren Winkel der Wunde. Sublimatverband. Knappe Diät.

21. VII. Patient afebril; hat nicht erbrochen, subjektives Befinden gut.

29. VII. Verbandwechsel; Heilung per primam intentionem.

31. VII. Geheilt entlassen.

Im Laufe von August und September traten auf's Neue zehnpfennigstückgrosse, weiche Geschwülste an dem hintern

Ende der sagittalen Narbe und an der Kreuzungsstelle beider Narben auf. Am 28. August stellt sich der Kranke auf's Neue vor und wird sofort die Excision des Recidivs vorgenommen. Hautschnitte, zwischen die Narbenzüge fallend, wie oben. Periost im ganzen Gebiete der früheren Erkrankung verdickt und erweicht; wird daher exstirpiert. Gründlichste Excochleation. Verband wie oben.

Die nächsten Tage verliefen ohne subjektive und objektive Störungen. Am 4. Oktober waren die Wunden per primam geheilt; und am 7. wurde Patient geheilt entlassen.

Schon am 26. desselben Monats kam Patient mit einem haselnussgrossen, zweiten Recidiv am hinteren Ende der sagittal verlaufenden Narbe zurück. Die Geschwulst war diesmal vollkommen weich anzufühlen. Gründliche Excision und Excochleation. Heilung reaktionslos.

Anfang Februar 1887 stellt sich Patient wiederum mit einem Tumor von viel grösserer Ausdehnung als das erstemal vor. Injectionen von Ueberosmiumsäure 1 : 100,0 bleiben vollständig erfolglos. Patient ist in sehr verzweifelter Stimmung und drängt zur Operation, welche mehr solaminis causa als mit Aussicht auf Erfolg wiederholt wird.

Status praesens vom 12. Februar 1887.

Der Tumor sitzt noch immer an derselben Stelle, ist über Faust gross und zeigt in der Mitte eine sattelförmige Einsenkung. Auf der Höhe der Geschwulst in der vorderen Hälfte, ist die Haut in der Ausdehnung von der Grösse eines Fünfmarkstücks livide verfärbt und erweicht. (Die Stelle ist offenbar der Ulceration nahe.) Der Tumor fühlt sich besonders in der Mitte weich an, nur am Rande noch etwas hart. Durchmesser von vorn nach hinten 21 cm, von oben nach unten 19 cm. Gehörorgan ist intakt; dagegen besteht rechtsseitige Stauungspapille; auck klagt Patient in letzter Zeit mehrfach über Erbrechen, plötzlichen Schwindel und Mattigkeit.

Operation am 12. II. 1887.

In ganz ähnlicher Weise wie bei der ersten Operation Bildung von vier Hautlappen unter Excision der erweichten Stelle. Freilegung der Basis des Tumor, Ablösung desselben von den Schädelknochen mittels Meissel und Hammer. Blutung sehr beträchtlich. Etwa 2 cm nach hinten und oben vom proc. mastoideus am hinteren, unteren Winkel des os parietale dringt der Tumor in den Schädelknochen selbst ein. Der Knochen ist hier sehr weich, von schwefelgelber Farbe und lässt sich mit dem scharfen Löffel leicht entfernen, so dass eine zehnpfennigstückgrosse Oeffnung entsteht. Die Blutung ist sehr stark. und da sich zudem constatieren lässt, dass im Bereich der Lücke die dura mater bereits erkrankt ist und das Geschwulstgewebe gegen das Felsenbein hin vorwuchert, wird von einer weiteren Operation Abstand genommen.

Die Basis des Tumor und die Peripherie gut excochleiert, die Hautlappen durch Situationsnähte vereinigt, und der untere Wundwinkel zum Abflusse etwaigen Sekretes offen gelassen. Sublimatgazeverband. Patient sieht infolge starken Blutverlustes blass aus. Injectio aetheria I.

13. Februar. Patient sehr schwach; sehr kleiner Puls, viel Durst; kein Fieber.

16. Febr. Patient erholt sich allmählich; Röte der Wangen und Lippen kehrt wieder; subjektives Befinden gut.

20. II. Verbandwechsel. Wunde bis auf wenige Stellen per primam geheilt. Nähte werden entfernt.

26. II. Zweiter Verbandwechsel. Wunden nahezu geheilt. Auf Wunsch entlassen. Patient erholt sich nie mehr vollständig. Es stellten sich offenbar infolge intracraniellen Wachstums der Geschwulst Erbrechen, psychische Benommenheit, taumelnder Gang und Sehstörungen ein. Am 5. April verstarb derselbe, ohne dass, Berichten nach, weitere Symptome aufgetreten waren.

Eine Sektion wurde leider von den Anverwandten des Patienten nicht gestattet, und konnte daher die Leiche auf etwaige Metastasen nicht untersucht werden; übrigens

hatten sich im Leben des Patienten keinerlei diesbezügliche Symptome bemerkbar gemacht. Mit vieler Mühe ward endlich die Erlaubnis erreicht, den neugewucherten, wie schon oben erwähnt, intracranieli vorgewachsenen Teil der Geschwulst heraus zu schneiden.

Ich schliesse die Beschreibung dieses Präparates später an und wende mich zunächst an den durch die erste Operation vom 20. Juli 1886 gewonnenen Tumor, dessen makroscopische Beschreibung ich hiemit folgen lasse.

Die Geschwulst ist nicht ganz faustgross, an der Oberfläche glatt und von einer gleichmässigen harten, etwa Schreibpapier dicken Knochenschale bedeckt. Nur in der Mitte fehlt dieselbe und zeigt der Tumor an dieser Stelle eine etwa Zehnpfennigstück grosse, leichte Einsenkung. Der Basalteil wird durch harten, porösen Knochen gebildet, welcher indessen keine Infiltration mit fremden Gewebe mehr erkennen lässt. (Wie aus der Operationsgeschichte zu ersehen, wurde auch die gesamte, rauhe, am Schädel noch befindliche Knochenpartie entfernt, bis überall glatter Knochen zum Vorschein kam.) Bei der Betastung erweist sich die ganze Geschwulst, mit Ausnahme der schon erwähnten Einsenkung, vollkommen hart und zeigt auf der Schnittfläche einen nach der Peripherie hin gefächerten Bau, welcher gebildet wird durch ein strahlenförmiges Netz von an der Basis dickeren und spärlicheren, gegen die Peripherie hin dünneren und reichlicheren Knochenbalken. Knorpel- und Knochengewebe prävaliert bedeutend über die weicheren Partien; in der Mitte der Schnittfläche ist das Gewebe an manchen Stellen braun, in Form eines der Peripherie parallel stehenden Halbmondes verfärbt und erweist sich beim Darüberstreifen mit dem Messer als aus morschem, mit reichlichen Kalkkrümeln durchsetztem Gewebe bestehend. (Siehe Zeichnung I und II.)

Die mikroscopische Untersuchung zeigt ein von einem Netz feinster Knochenbälkchen nur zum Teil (namentlich in der Peripherie) aus Knochenknorpel bestehendes, über-

wiegend aus kleinen Rundzellen zusammengesetztes Sarkom. Bindegewebszüge sind nur spärlich vertreten. In einzelnen Partien der Peripherie zeigt indessen das Gewebe deutlich alveolären Bau, und finden sich hier auch an einzelnen Stellen Spindelzellen vertreten. Ein Umwandeln des Osteoidknorpels in Knochen ist mehrfach deutlich zu erkennen. Da, wo die Grundsubstanz noch nicht die glänzende Beschaffenheit des Knorpels angenommen, ist doch eine Art von Sklerose zu erkennen, welche, wie Virchow erwähnt, stets der Verkalkung und Verknöcherung vorausgeht. (Siehe Z. IV.)

Wir haben es also hier jedenfalls mit einem echten rundzelligen Osteosarkom zu thun und handelt es sich nur noch um die Feststellung, ob die Erkrankung vom Mark oder vom Periost ausgegangen. Ich komme auf diese Frage noch später zurück und möchte nur noch kurz an dieser Stelle die Beschreibung der übrigen Tumoren anschliessen.

Die durch die beiden folgenden Operationen gewonnenen Geschwülste zeigen ein wesentlich anderes Verhalten. Dieselben bestehen makroscopisch aus weichem nahezu das Gefühl der Fluctuation gebenden Gewebe, welches unter dem Mikroscope sich als aus kleinen Rundzellen mit wenig Bindegewebe und nahezu fehlender Knorpel- und Knochenbildung bestehend erweist.

Präparat, gewonnen durch die Operation vom 12. II. 87.

Geschwulst bedeutend über Handteller gross, an der Oberfläche von einem etwa drei Finger breiten Hautlappen bedeckt, welcher sich durchkreuzende Narbenzüge aufweist. Im Uebrigen zeigt sich die Oberfläche als von einem dicken aus weisslichen erweichten Fasern bestehendem Gewebe überzogen. Die Basis ist stark verfetzt, noch immer reichlich an Knochen, besonders im Centrum, während in den mehr der Peripherie zu gelegenen Gewebsteilen eine geringere Härte fühlbar ist. Im Centrum ist der Tumor ganz von einer Anzahl sich kreuzender grösserer Knochennadeln und Balken durchsetzt

Unter dem Mikroscope lässt sich erkennen, dass in aus der Peripherie genommenen Stücken die Knochenbildung selbst sehr in den Hintergrund tritt, während Knorpel-, sowie Rund- und Spindelzellen reichlich vertreten sind. Ueberhaupt zeigt sich gegenüber den Befunden wie sie im ersten Tumor gemacht worden waren, eine bedeutende Vermehrung der spezifischen Sarkomelemente, besonders prävalieren in der Peripherie die Spindelzellen bedeutend, während im Innern der Geschwulst sich nahezu dieselben Bilder wie beim ersten Tumor ergeben. Bindegewebe ist ebenfalls etwas vermehrt und umschliesst in lang verlaufenden Zügen rundliche Partien von Sarkomgewebe. Besonders deutlich lässt sich dieses Verhalten des Bindegewebes in den Randteilen erkennen. (S. Z. III.)

Nur noch kurz möchte ich das Leichenpräparat erwähnen.

Scheitelbein sowie ein Teil der Schuppe des Schläfenbeins präsentieren von Aussen gesehen eine rauhe von weicheren Geschwulstmassen durchsetzte wie angenagt aussehende Oberfläche. Der Tumor ist durch den Knochen hindurch gewuchert und erfüllt den ganzen vorderen unteren und hinteren unteren Winkel des Scheitelbeines, sowie die hintere Fläche der Temporalschuppe und das ganze Felsenbein. Der vorgeschrittenste Teil der Neubildung liegt hart an der sella turcica. Die Oberfläche der Geschwulst ist ausserordentlich glatt und hart und lassen sich nur mit Mühe einzelne Randpartien mittels des Messers entfernen. Die Schnittfläche ist von gelber Farbe und zeigt eine rauhbröcklige Beschaffenheit.

Ein etwa Hühnerei grosser Teil des Tumor ist durch die Dura mater hindurch gewachsen, zeigt wenig Verkalkung und Verknöcherung und hat die Dura in einer Ausdehnung von über Fünfmarkstückgrösse vollständig zerstört.

Im Centrum zeigt die mikroskopische Untersuchung noch immer grössere Knochenbalken, jedoch in bedeutend verminderter Menge. Bindegewebe ist im Gegensatz zu den früheren Befunden etwas vermehrt; in der Peripherie

treten noch immer die Spindelzellen gegenüber den Rundzellen sehr in den Vordergrund. Das Gewebe ist zum Teil schleimig entartet und lässt den Beginn der Bildung grösserer Hohlräume erkennen. Blutgehalt sehr gering. (S. Z. V.)

Die Diagnose eines myelogenen Sarkoms mit Neigung zur Verknöcherung wurde im vorliegenden Falle aus den schon beschriebenen Befunden zur Zeit der ersten Operation gestellt. Um dieselben kurz zu wiederholen, fanden sich erstens harte gleichmässige Konsistenz; zweitens eine ziemlich feste Knochenschale, drittens die Neigung des Wachstums nach Aussen. Um eine Neubildung der Dura konnte es sich nicht wohl handeln, da der Schädelknochen nicht perforiert war, und wenn auch das im vorliegenden beschriebene grätenförmige Gerüst der Knochenbalken häufiger bei periostalen als myelogenen Tumoren dieser Art vorkommt, so liess sich doch in unserem Falle durchaus nachweisen, dass erstens anfangs das Periost noch vollkommen frei war und, dass zweitens die Knochenneubildung im Innern der Geschwulst keine Knochenhautbildung sein konnte, da gerade die dem Periost nahe gelegenen Partien arm an ossifizierten Stellen waren. Ich behaupte natürlich hiemit nicht, dass die Knochenschale, welche den Tumor bedeckte, keine periostale Bildung sei. Es ist dies eine von allen Autoren anerkannte nicht anzufechtende Thatsache, dass bei allen centralen Knochengeschwülsten die Knochenhaut sich an der Schalenbildung aktiv beteiligt. Meine Absicht war nur nachzuweisen, dass die vorliegenden Falls beschriebenen Ossifikationsprocesse im Innern der Geschwulst nichts mit dem Perioste zu thun hatten.

Sehr häufig scheint die Knochenneubildung in so hervorragender Weise, dass fast zwei Drittel bis drei Viertel der Geschwülste aus diesem Gewebe bestehen, bei myelogenen Sarkomen gerade nicht zu sein. Ich gestatte mir einige diesbezügliche Ansichten anzuführen.

Rokitansky bemerkt hierüber folgendes:

Es entwickelt sich in und aus der Bindegewebsmasse

eine hyaline spiegelnde knorpelähnliche (verknöchernde) Substanz, welche je nach Umständen in Betreff ihrer Anordnung ein Maschenwerk, ein Netz mit rundlichen Balken oder Bündel parallel neben einander lagernder solcher Balken oder bandförmiger Streifen darstellt. Ersteres ist bedingt durch das Vorhandensein primärer Zellen, welche von dem aus der Grundsubstanz hervorgehenden Balkennetze aufgenommen werden und erst dann zu Knochenzellen auswachsen. Letzteres findet beim Vorhandensein faseriger und umspinnender Bindegewebskörperchen oder auch beim Abgange solcher statt. Die faserige Textur der Grundsubstanz ist dabei zu Grunde gegangen. Soferne sich in einem Gebilde nicht selten solche derlei Bindegewebsformationen neben einander vorfinden, so finden sich auch in einem solchen verschiedene Knochenformationen neben einander vor. Diese Masse persistiert aus pathologischen Grundlagen hervorgegangen den physiologischen Paradigmen gegenüber häufig sehr lange, ehe sie Kalksalze aufnimmt und verknöchert z. B. in den wuchernden Periostablagerungen bei Rhachitis, in Bindegewebsgeschwülsten, namentlich aber in den oben angeführten Pseudomembranen.

Aus ihr gehen in verschiedener Weise osteoide Gebilde hervor: Auf eine indirekte Weise geht ein solches aus einer zellenhaltigen Bindegewebsmasse hervor, indem die in den Lücken des knorpelhaften Balkennetzes enthaltenen Zellen durch Fettmetamorphose zu Grunde gehen. Es bleiben hierauf die Lücken leer zurück, verengern sich wohl auch sofort, indem die Balken an einander rücken, zu spaltähnlichen Ritzen. Hieher gehört eine Form von verknöchernden Geschwülsten an und im Knochen, welche bei einem enchondromartigen Habitus aus einer weichen zartfaserigen Bindegewebsmasse mit eingetragenen Kernen und Zellen bestehen, welche die vorbereitende Metamorphose in grosser Ausdehnung unter Bildung von Markräumen eingehen, während die Verknöcherung des Balkenwerks nur langsam nachfolgt. Denselben Befund gibt das verknöcherte Maschengerüste eines Medullarcarcinoms, das bösartige Osteoid Joh. Müllers.

An einer andern Stelle besagt Rokitansky noch, dass bindegewebige Neubildungen im Knochen hie und da aus Knorpel bestehende Anteile darbieten, welche manchmal auch verknöcherten.

Ich habe den vorgenannten Autor deswegen so ausführlich citiert, weil einerseits in dem hier beschriebenen Tumor sich in puncto der Ossifikation ganz ähnliche Verhältnisse wenigstens teilweise geltend machten; andererseits weil besonders in den Präparaten aus der letzten Zeit die von Rokitansky erwähnte Persistenz einer Vorstufe von Knochengewebe, ohne dass es zur eigentlichen Verknöcherung kommt, eklatant ersichtlich ist. Sehr häufig ist die beschriebene Ossifikation nach Virchow, Pitha und Heinecke nicht. So sagt unter anderem Virchow, dass myelogene Sarkome in der Regel aus weichem gefässreichen Gewebe bestehen, während das Knochengewebe entweder ganz und gar fehle oder aber nur in Form einer Kapsel respektive Schale vorhanden sei oder aber (noch seltener) auch im Innern der Geschwulst in mehr oder weniger grossen Balken auftrete.

Ueber die Verknöcherung selbst sagt er an anderer Stelle wörtlich folgendes:

„Anders ist es in jenen Fällen, wo sich erst sekundär eine Art von Sklerose macht, durch welche die Grundsubstanz eine Cartilagineszenz erreicht, die dem Zustande der eigentlichen Knorpelsubstanz, zumal dem Osteoidknorpel näher und näher tritt. Auch geht diese Verdichtung in der Regel der Verkalkung und Verknöcherung voraus, und sie bildet den wahren Entwickelungsgang der Osteo-Sarkome.“

Pitha erwähnt nur, dass nicht häufig im Inneren von Sarkomgeschwülsten der Knochen gefunden werde, welcher manchmal als Rest des alten, manchmal als neugebildeter Knochen aufgefasst werden müsse. Während Billroth, Förster und Ziegler kurz über diese Frage hinweggehen und nur von Ossifikation bindegewebiger Teile sprechen, führt Heinecke wörtlich folgendes an:

„Von dem Knochenteil, der dem Sarkom zum Ausgang dient, bleibt in manchen Fällen noch ein Netzwerk seiner Knochenbalken oder wie es Kocher beobachtete eine Reihe von kleinen, die Flucht des normalen Knochen andeutenden Knochenplättchen bestehen. Meistens aber zerstört das myelogene Sarkom den Knochen ganz und hinterlässt ein mit weicher Geschwulstmasse gefülltes Loch, dessen Ränder noch ein Auseinanderweichen der äusseren und innern Tafel erkennen lassen oder nur mit einem Rand von stacheligen namentlich nach aussen, aber auch nach innen prominierenden Osteophyten besetzt ist. Bisweilen fehlt auch der Osteophytenkranz und erscheint die Knochenlücke einfach ausgefressen, indem zwischen buchtenartigen Ausweitungen gegen das Centrum der Lücke convergierende Knochenspitzen stehengeblieben sind."

Ziehen wir aus den angeführten Citaten das Resumé, so zeigt sich, dass über die Frage, wie eine Knochenneubildung im Innern von myelogenen Sarkomen zustandekommen kann, alle Autoren einig sind. Ferner stimmen die meisten darin überein, dass derartige Neubildungen zu den Seltenheiten gehören; nur wenige besonders der letzterwähnte Heinecke wollen ossifizierende Prozesse in den centralen Geschwulstteilen nicht anerkennen.

Das Verhalten des hier beschriebenen Falles ist sowohl aus vorhergegangener Beschreibung wie aus beigelegten Zeichnungen zu ersehen. Es handelt sich in der That um Knochenneubildung centraler Geschwulstteile und findet sich dabei die merkwürdige Erscheinung, dass erst nach längerem Bestand der Tumoren diese Processe zur Geltung kommen können. Es lässt sich ja nicht annehmen, dass die ersten Recidive eine andere Sarkomform darstellen sollten als die ursprüngliche Geschwulst war, und später wiederkehrende Neoplasmen an derselben Stelle ebenfalls sich erwiesen haben.

Noch in anderer Beziehung scheint mir der oben erwähnte Fall lehrreich zu sein. Anfangs so lange eben noch die Ossifikation vorwiegend war und die bösartigen Ele-

mente noch in den Hintergrund traten, wuchs der Tumor sehr langsam, langsamer wenigstens als späterhin und kann man also von einer relativen Gutartigkeit desselben in dieser Beziehung reden. Erst im Verlaufe der späteren Stadien nahm die Bösartigkeit, bestehend in schnellerem Wachstum und ausgedehnterer Usurierung des Scheitelbeins im Verhältnis zu der Abnahme der Neubildung von Knochengewebe zu.

Dass die Prognose der Schädelknochensarkome im Allgemeinen eine sehr schlechte, wird von sämtlichen Autoren zugegeben. Die lokale Recidivfähigkeit und die von mehreren Autoren erwähnte Neigung zu Metastasenbildung machen eine Behandlung fast aussichtslos. Indessen geben nach Heinecke härtere Geschwulstformen eine Aussicht auf protrahierteren Verlauf als weiche. Merkwürdiger Weise findet sich in den von mir zusammengestellten Fällen von Osteosarkomen in keinem Fall eine Metastasenbildung verzeichnet. Natürlich liegt es mir durchaus fern, aus der geringen Anzahl von Krankengeschichten eine Schlussfolgerung in dieser Beziehung entnehmen zu wollen.

Die lokale Recidivfähigkeit steht aber auch wie aus der Tabelle zu ersehen hier ausser Zweifel.

Man konnte sogar die Frage aufwerfen, ob bei der allgemein anerkannten höchst geringen Aussicht auf Erfolg ein operatives Eingreifen berechtigt sei. In der That finden sich einzelne Fälle bei denen nach mehrjähriger Dauer noch kein Recidiv eingetreten war. Solange der Patient noch widerstandsfähig und der Tumor in seiner Entwickelung nicht zu weit fortgeschritten ist, sind jedenfalls weitere Versuche in operativer Hinsicht zu empfehlen. Es ist, um bei dieser gefürchteten Krankheit ja recht weit im Gesunden alles nur irgendwie Verdächtige entfernen zu können schon vorgeschlagen worden, auch bei nur oberflächlichen Erkrankungen des Knochens eine Trepanation der Schädelhöhle vorzunehmen. Auch die dura mater ist schon mehrmals teilweise excidiert worden.

Dr. Wassermann bespricht 27 Fälle einer Eröffnung der Schädelhöhle wegen maligner Neubildung. Von diesen 27 starben an den unmittelbaren Folgen der Operation 14, bei 4 Fällen trat nach kürzerer Zeit Recidiv ein und nur über 2 liess sich auch nach späterer Zeit vollständige Heilung eruieren. Wassermann bemerkt mit Recht hiezu, dass die Prognose gerade keine recht einladende sei.

Allerdings geben Resectionen von Schädelknochen aus anderen Ursachen z. B. bei Verletzungen bedeutend bessere Resultate, und mag wohl die grosse Anzahl der schlechten Resultate in der oben erwähnten Statistik damit zusammenhängen, dass eben immer oder meistens operiert wurde unter Umständen, in denen der Tumor entweder die Schädelknochen schon vollständig perforiert hatte oder gar auf die Dura übergegangen war.

Es wäre daher wohl möglich, dass eine frühzeitig unternommene Trepanation bessere Resultate erzielen würde. Allein eine Lücke im Schädeldache hat doch andererseits so viele Nachteile, dass es mir sehr fraglich erscheinen will, ob die Aussichten des Erfolgs mit der Schwere des operativen Eingriffs im richtigen Verhältnis stehen. Jedenfalls sind in dieser Hinsicht noch eine grössere Reihe von Versuchen abzuwarten, ehe eine Entscheidung gefällt werden kann.

Zum Schlusse erübrigt mir noch Herrn Prof. Angerer für die gütige Ueberlassung des Falles, sowie insbesondere noch Herrn Dr. Haug für die freundliche Unterstützung bei den mikroskopischen Untersuchungen meinen Dank abzustatten.

Autor	Geschl.	Alter	Beginn der Erkrankung	Ort der Erkrankung	Aetiologie
Ransford	Mann	42	November 1877	Schuppe des Schläfenbeines	—
Wassermann	Mann	21½	März 1878	linkes Stirnbein	—
Heuck	Frau	35	Herbst 1879	linkes Scheitelbein	—
Küster	Frau	53	Herbst 1880	Stirn	—
Trélat	Mann	45	Mai 1880	rechtes Stirnbein	—
Heuck	Frau	19	August 1881	linkes Stirnbein	Trauma
Barlow	Mann	21	November 1885	rechtes Scheitelbein	—
Jablonski	Frau	32	vor ½ Jahr	rechtes Stirnbein	Trauma

Operation	Recidiv	Tod	Anatom. Diagnose	Zeitdauer des Falles
inoperabel	—	2. April 1878	melanotisches myelog. Osteosarkom	5 Monate
3. Sept. 1880. Injektionen mit Liquor ferri ohne Erfolg	—	22 März 1886 ist Patient noch am Leben	Periostales Osteosarkom	nach 8 Jahren noch am Leben
26. Mai 1880	11. Okt. 1880	13. Januar 1881	myelogenes Osteosarkom, kleine Rundzellen	1⅓ Jahr
20. Apr. 1881	25. Juni 1881	19. Sept.	myelogenes Osteosarkom	1 Jahr
inoperabel	—	29. Mai 1882	myelogenes Osteosarkom	2 Jahre
20. Okt. 1881 mit Excision der Dura	—	6. Januar 1882 Recidivfrei	periostales Osteosarkom Rundzellen	—
20. Juni 1886	I. 28. Aug. 1886 II. 26. Okt. 1886 III. Anfang Febr. 1887	5. April 1887	myelogenes Osteosarkom mit Rund- und Spindelzellen	1½ Jahr
Operation gemacht	10 Monat nach der Operation recidivfrei		myelogenes Osteosarkom	

Literatur.

Dr. Heuck. Berliner klinische Wochenschrift Band XIX Nr. 17 und 18.

v. Hornbostel, Wiener medicinische Presse 1883 pag 1408—1410.

Trélat Gaz. d. Hop. 1882. 79.

Ransford Lanzet 1881 II pag. 1086.

Wassermann, Deutsche Zeitschrift für Chirurgie XXV pag. 363.

Jablonski Virch. Hirsch. Berichte 1880 Bd. II Seite 393.

Küster, Berliner klin. Wochenschrift 1881 Nr. 46.

Virchow, die krankhaften Geschwülste Bd. III.

Pitha, Hdbch. der Chirurgie II. 1.

Rindfleisch, patholog. Gewebelehre.

Billroth, Pathologie und Therapie.

Heineke, Deutsche Chirurgie Lieferung 31.

Rokitansky, Lehrb. der patholog. Anatomie.

Ziegler, Lehrb. der patholog. Anatomie.

Taf. I.

Fig. 1.

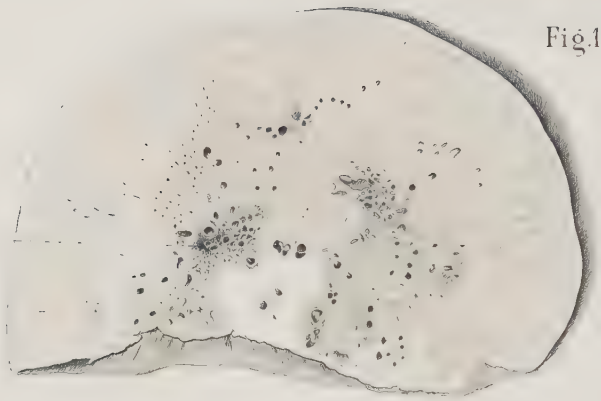

½ Horizontalschnitt durch d. Tumor v. 20. VII.

Fig. 2.

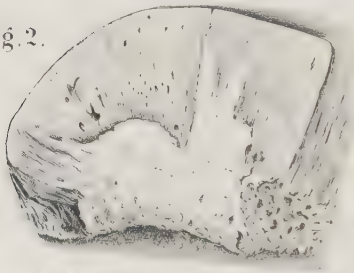

Fig. 3.

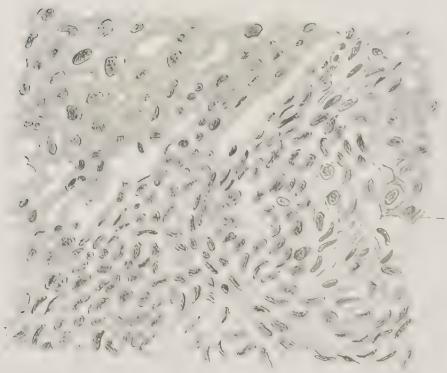

Sp. = Spindelzellen.

Schnitt aus der Peripherie v. Tumor v. 12. II. 87.

C. Krapf, gez. u. lith.

Fig. 4.

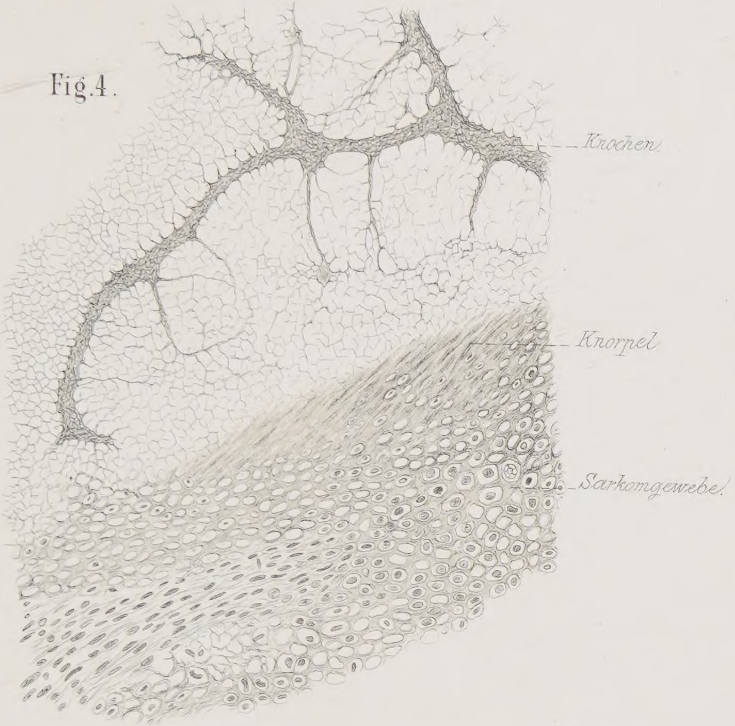

Schnitt aus dem Tumor vom 20. VII. 86.

Fig. 5.

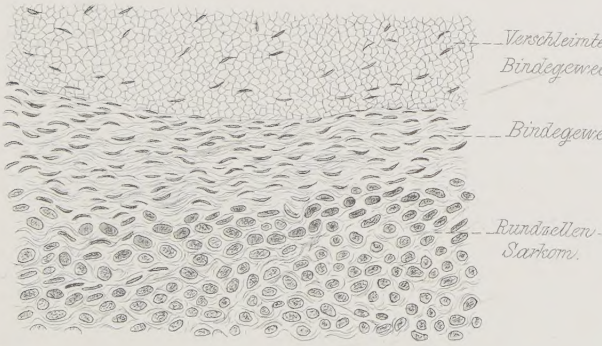

Schnitt aus dem der Leiche entnommenen Tumor.

Carl Leykum, impr.